# Update Gadolinium Ablagerungen

## Vortrag beim

## Berufsverband Deutscher

## Neuroradiologen e.V.

**PD Dr. med. Assessor juris Alexander Radbruch**
**Abteilung Radiologie, DKFZ**

# Disclosures

- Guerbet (consultant, financial study support, advisory boards, lectures)
- Bayer (consultant, financial study support, advisory boards, lectures)
- GE (advisory board, expert opinion)
- Bracco (advisory board)
- Siemens (lectures)
- Prime Oncology (lectures)
- AbbVie (advisory board)

# Vorüberlegung 1: Stabilität von GBCAs

Gadolinium in freier Form: toxisch (z.B. Blockade von Kalzium-Kanälen)

**<u>Daher: Bindung mit einem Chelat im Komplex!</u>**

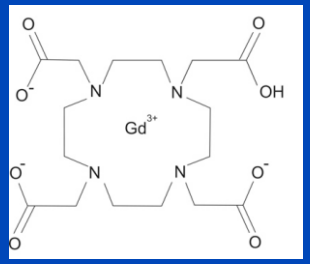

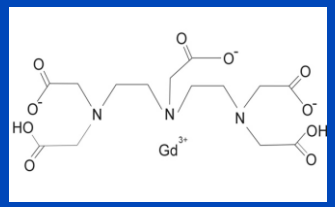

| | Macrocyclic | Open-Chain | |
|---|---|---|---|
| Ionic | 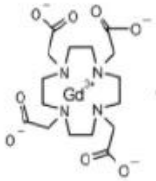 , Meglumine<br>Gd-DOTA, gadoterate meglumine, Dotarem® | 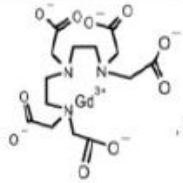 , 2 Meglumine<br>Gd-DTPA, gadopentetate dimeglumine, Magnevist® | 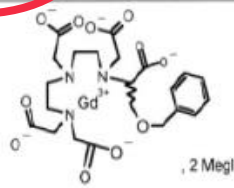 , 2 Meglumine<br>Gd-BOPTA, gadobenate dimeglumine, MultiHance® |
| | | 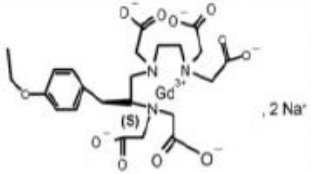 , 2 Na+<br>Gd- EOB-DTPA, gadoxetic acid disodium salt, Primovist® | 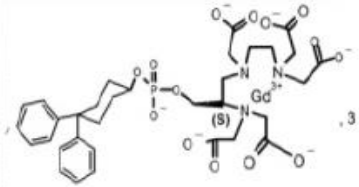 , 3 Na+<br>MS325, gadofosveset, Vasovist® |
| Non-ionic | 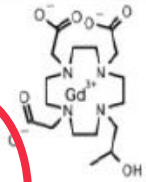 <br>Gd-HP-DO3A, gadoteridol, ProHance® | 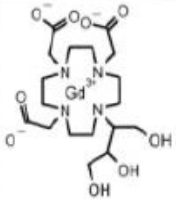 <br>Gd-BT-DO3A, gadobutrol, Gadovist® | 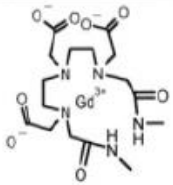 <br>Gd-DTPA-BMA, gadodiamide, Omniscan® | 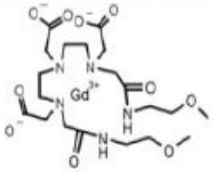 <br>Gd- DTPA-BMEA, gadoversetamide, OptiMARK® |

**<u>Idee et al</u>**, Role of Thermodynamic and Kinetic Parameters in Gadolinium Chelate Stability, JMRI 30:1249–1258 (2009)

# Vorüberlegung 1: Stabilität von GBCAs

dkfz.
50 Years – Research for A Life Without Cancer

| Gadolinium chelate | Type of structure | Thermodynamic stability | | Kinetic stability $T_{1/2}$ at pH 1.0 at 25°C |
|---|---|---|---|---|
| | | log $K_{therm}$ | log $K_{cond}$ (at pH 7.4) | |
| DOTAREM® (gadoterate meglumine) | Macrocyclic ionic | 25.6 | 19.3 | 338 h |
| GADAVIST® (gadobutrol) | Macrocyclic nonionic | 21.8 | 14.7 | 43 h |
| PROHANCE® (gadoteridol) | Macrocyclic nonionic | 23.8 | 17.1 | 3.9 h |
| MULTIHANCE® (gadobenate dimeglumine) | Linear ionic | 22.6 | 18.4 | <5 s |
| MAGNEVIST® (gadopentate dimeglumine) | Linear ionic | 22.1 | 17.7 | <5 s |
| OMNISCAN™ (gadodiamide) | Linear nonionic | 16.9 | 14.9 | <5 s |
| OPTIMARK™ (gadoversetamide) | Linear nonionic | 16.6 | 15.0 | <5 s |

Port M et al, Biometals 2008 Aug;21(4):469-90

# Vorüberlegung 2: In Vitro-Experimente



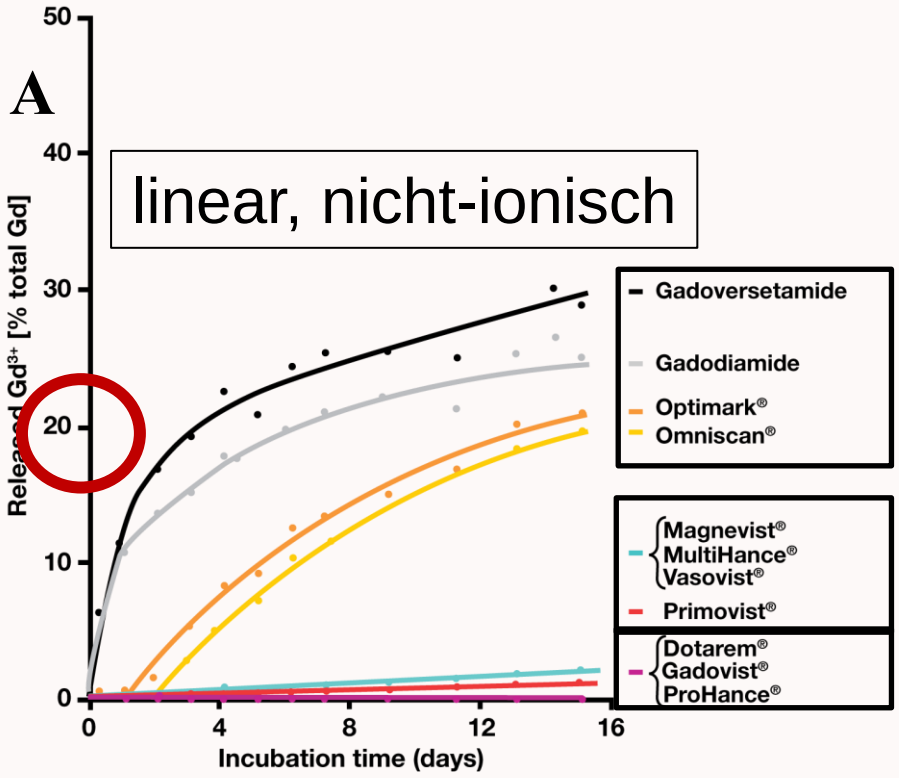


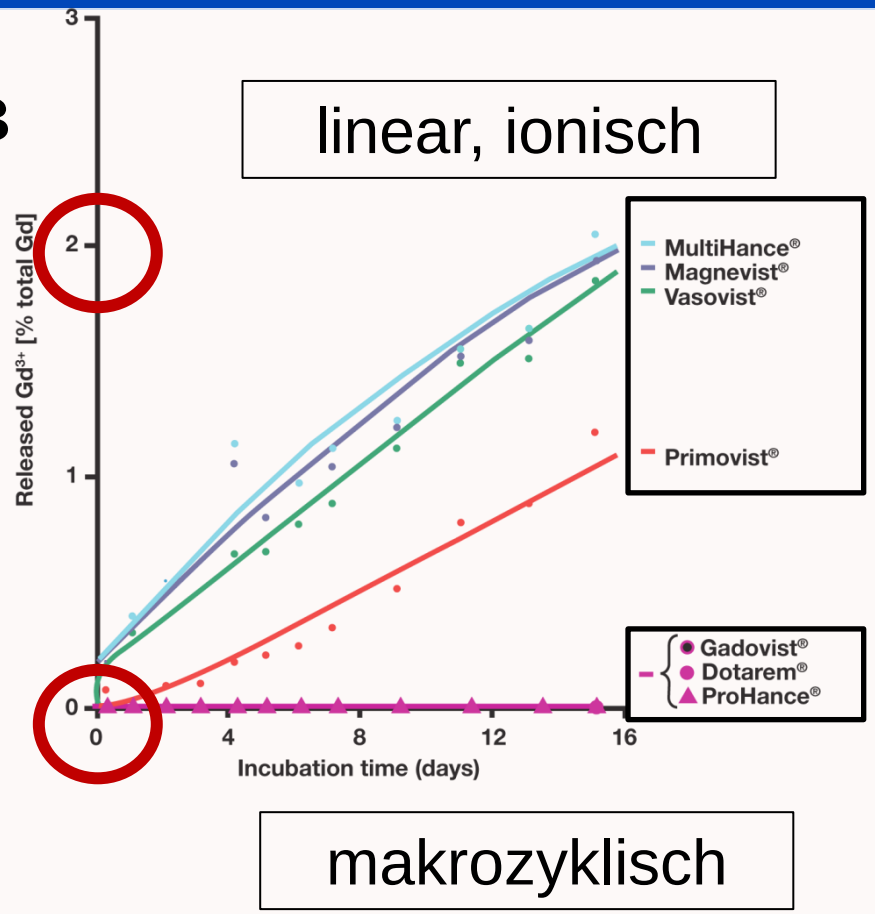


**Frenzel T. et al**, In vitro release of $Gd^{3+}$ by GBCAs incubated in native Human serum at 37° C, Investigative Radiology 2008

# Vorüberlegung 3:NSF-Fälle

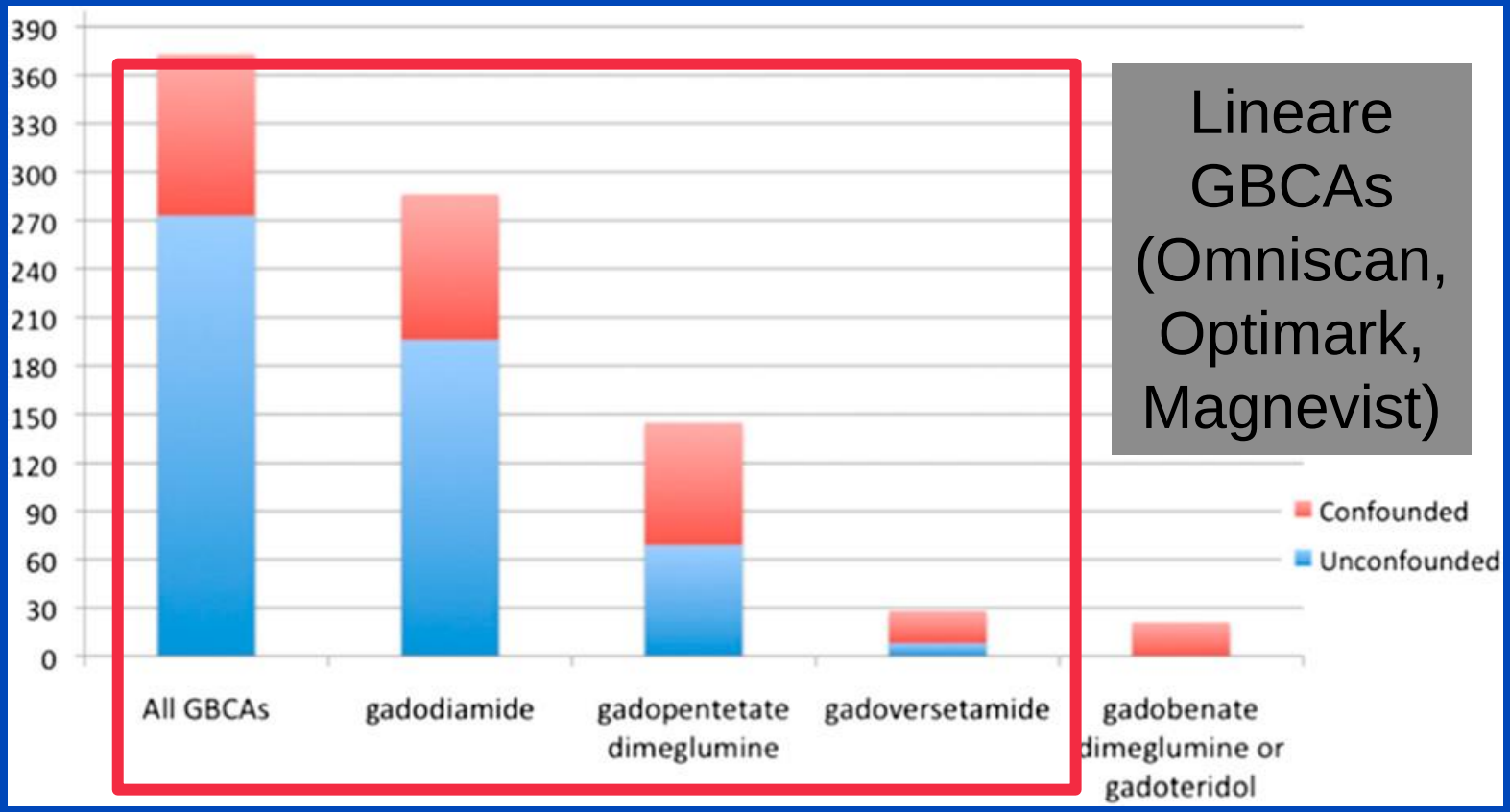


Lineare GBCAs (Omniscan, Optimark, Magnevist)

Edwards BJ, Laumann AE, Nardone B, Miller FH, Restaino J, Raisch DW, et al. Advancing pharmacovigilance through academic–legal collaboration: the case of gadolinium-based contrast agents and nephrogenic systemic fibrosis—a research on adverse drug events and reports (RADAR) report. **Br J Radiol 2014;87:20140307**.

CAVE: Confounder: Gesamte Anzahl an Injektionen (nicht die Inzidenz ist angegeben), Zeitpunkt der Injektionen

# NSF 2016



Radiology

## Incidence of Nephrogenic Systemic Fibrosis after Adoption of Restrictive Gadolinium-based Contrast Agent Guidelines[1]

Yingbing Wang, MD
Tarik K. Alkasab, MD
Ozden Narin, MD
Rosalynn M. Nazarian, MD
Rathachai Kaewlai, MD
Jonathan Kay, MD
Hani H. Abujudeh, MD, MBA

ORIGINAL RESEARCH ■ CONTRAST MEDIA

**Purpose:** To retrospectively determine the incidence of nephrogenic systemic fibrosis (NSF) in a large academic medical center after the adoption of restrictive gadolinium-based contrast agent (GBCA) administration guidelines.

**Materials and Methods:** For this retrospective HIPAA-compliant study, institutional review board approval was obtained and the requirement for informed consent was waived. Restrictive GBCA guide-

Keine neuen Fälle von NSF seit Einführung restriktiver Leitlinien bei Patienten mit eingeschränkter Nierenfunktion

Wang et al, Radiology 2011

# Dezember 2013: Kanda I

50 Years – Research for A Life Without Cancer

**High Signal Intensity in the Dentate Nucleus and Globus Pallidus on Unenhanced T1-weighted MR Images:** Relationship with Increasing Cumulative Dose of a Gadolinium-based Contrast Material[1]

Radiology

Hyperintensitäten nach serieller GBCA Gabe bei <u>Nierengesunden Patienten</u>

Kanda et al, High Signal Intensity in the Dentate Nucleus and Globus Pallidus on Unenhanced T1-weighted MR Images: Relationship with Increasing Cumulative Dose of a Gadolinium based Contrast Material, Radiology 2014

# „Kanda Lesions“

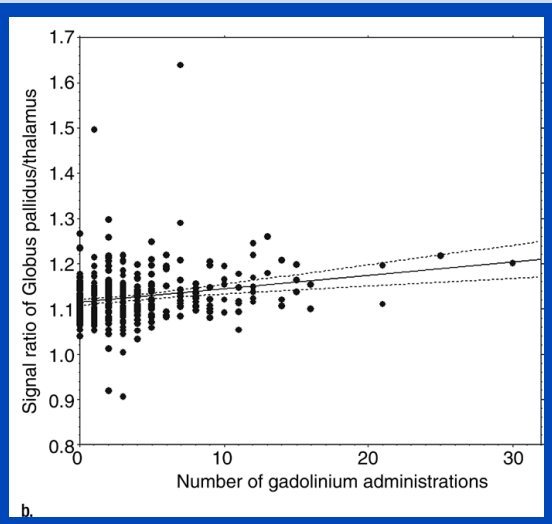


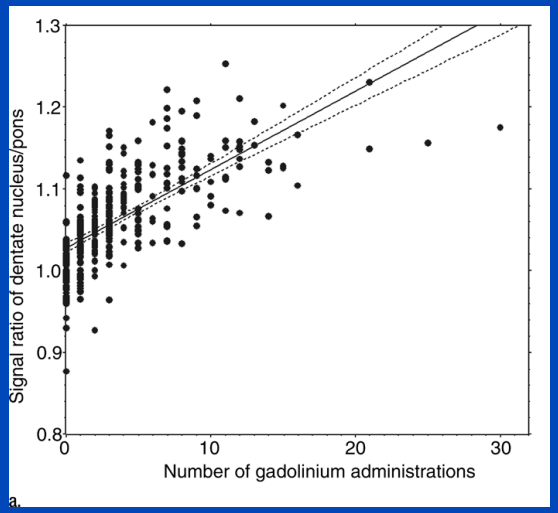


- 19 Patienten mit ≥ 6 seriellen Injektionen Omniscan/Magnevist
- 16 Patienten mit ≥ 6 nicht kontrastverstärkten MRTs

Kanda et al, High Signal Intensity in the Dentate Nucleus and Globus Pallidus on Unenhanced T1-weighted MR Images: Relationship with Increasing Cumulative Dose of a Gadolinium based Contrast Material, Radiology 2014

# Retrospektive Patientenstudien

dkfz.
50 Years – Research for
A Life Without Cancer

| | | | |
|---|---|---|---|
| 1. Kanda | Dec 2013 | Radiology | Omniscan/Magnevist |
| 2. Errante | Oct 2014 | Invest. Radiology | Omniscan |
| 3. Kanda II | Jan 2015 | Radiology | Magnevist vs Prohance |
| 4. Quattrocchi | March 2015 | Invest. Radiology | Omniscan |
| 5. Radbruch I | Apr 2015 | Radiology | Magnevist vs Dotarem |
| 6. Ramalho I | June 2015 | Radiology | Omniscan vs Multihance |
| 7. Stojanov | June 2015 | Eur. Radiology | Gadovist |
| 8. Adin | August 2015 | AJNR | macrocyclic and linear GBCAs |
| 9. Weberling | Sept 2015 | Invest. Radiology | Multihance |
| 10. Radbruch II | Nov 2015 | Invest. Radiology | Gadovist |
| 11. Cao | Febr. 2016 | AJR | Gadovist vs Magnevist |
| 12. Tedeschi | Febr. 2016 | Eur. Radiology | macrocyclic and linear GBCAs |
| 13. Ramalho II | Febr. 2016 | Eur. Radiology | Omniscan, subsequently Multihance |

# Radbruch I 2015 Magnevist (linear) vs Dotarem (makrozyklisch)

dkfz.
50 Years – Research for A Life Without Cancer

- 50 Patienten (zumeist Gliome) in 2 Gruppen
- ≥ 6 serielle Injektionen von Magnevist oder Dotarem
- Akkumulierte Dosis 162.41 ± 45.20 (Dotarem) 124.22 ± 39.31 (Magnevist)
- Multivariate Analyse für DN-pons

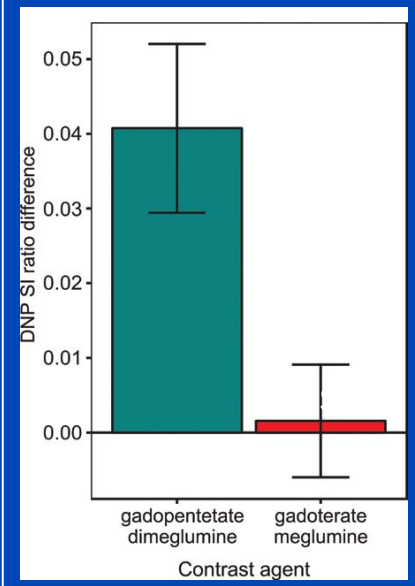


1st Dotarem 6th Dotarem

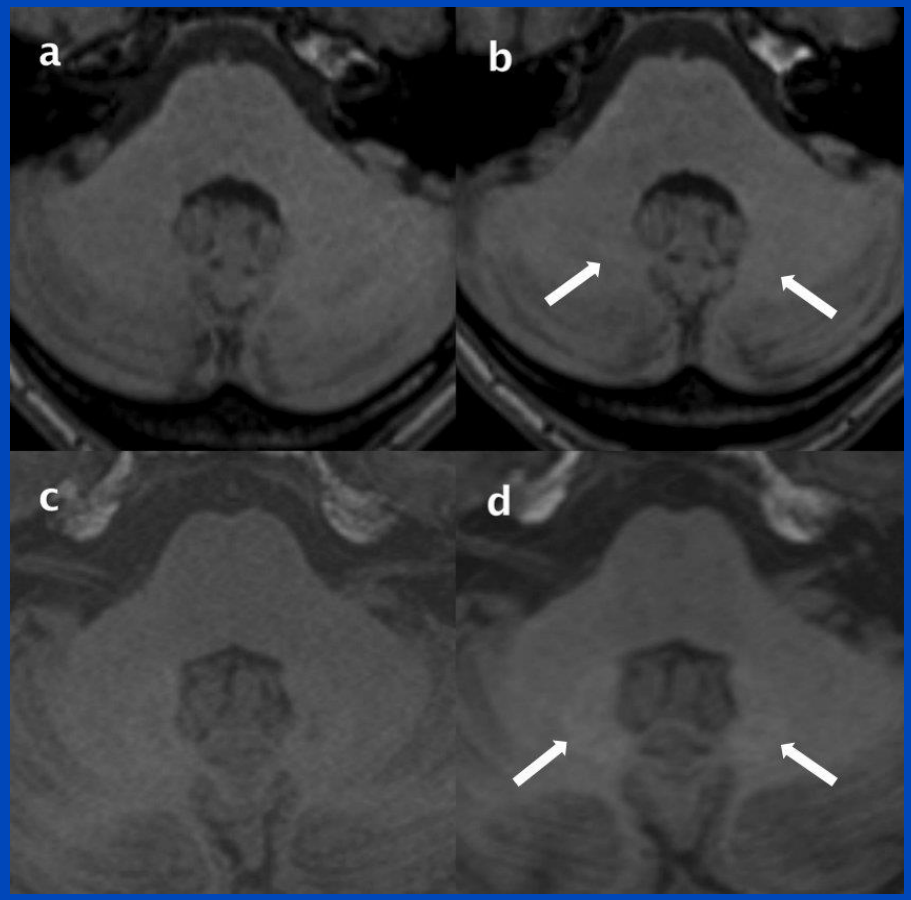


1st Magnevist 6th Magnevist

Radbruch et al, Gadolinium Retention in the Dentate Nucleus and Globus Pallidus Is Dependent on the Class of Contrast Agent, Radiology 2015

# Zusammenfassung: Retrospektive Patientenstudien – makrozyklische GBCAs

dkfz.
50 Years – Research for A Life Without Cancer

| | makrozyklisch |
|---|---|
| 1.Errante | |
| 2. Kanda II | Prohance |
| 3. Quattrocchi | |
| 4. Radbruch I | Dotarem |
| 5. Ramalho | |
| 6. Stojanov | Gadovist |
| 7. Weberling | |
| 8. Radbruch II | Gadovist |
| 9. Cao | Gadovist |
| 10. Ramalho II | |

T1-SI Increase

No T1-SI Increase

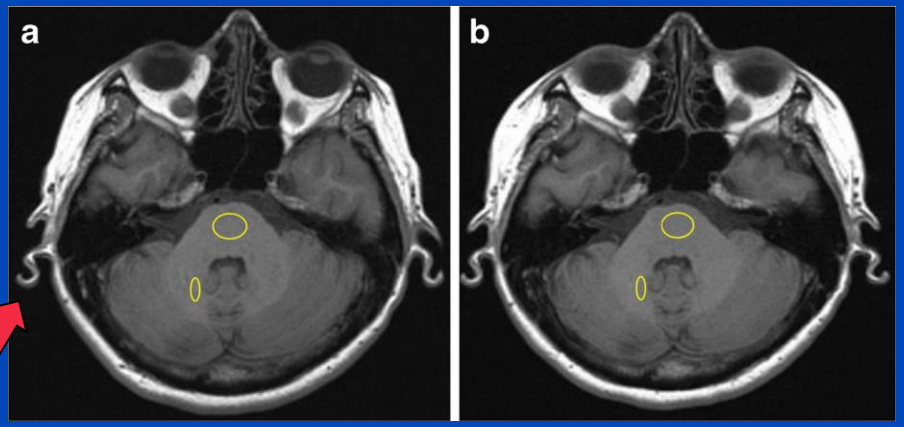


**Kein Fall einer sichtbaren Siganlintensitätszunahme nach serieller Gabe von makrozyklischen GBCAs ist dokumentiert!**

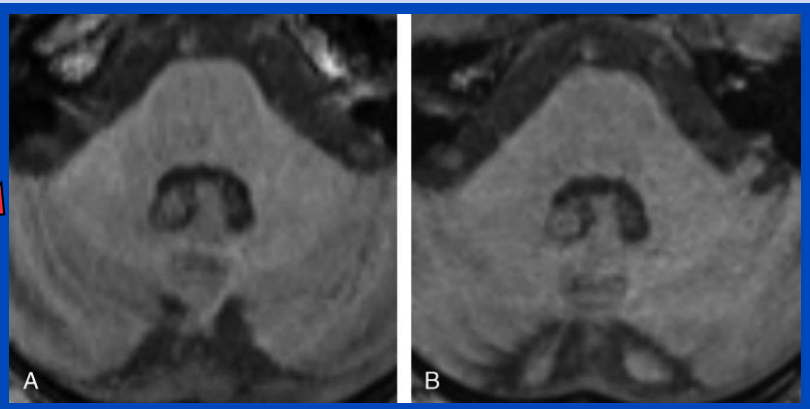


Vor und nach 19 Injektionen Gadovist

# Zusammenfassung: Retrospektive Patientenstudien – lineare GBCAs

dkfz.
50 Years – Research for A Life Without Cancer

| | | |
|---|---|---|
| 1.Errante | Omniscan | |
| 2. Kanda II | Magnevist | |
| 3. Quattrocchi | Omniscan | |
| 4. Radbruch I | Magnevist | |
| 5. Ramalho | Omniscan | Multihance |
| 6. Stojanov | | |
| 7. Weberling | | Multihance |
| 8. Radbruch II | | |
| 9. Cao | Magnevist | |
| 10. Ramalho II | Omniscan | Multihance |

T1-SI Increase

No T1-SI Increase

- **4.6 ± 2.1 Injektionen Multihance**
- "significant trend towards increase" DN:MCP (P = .013)

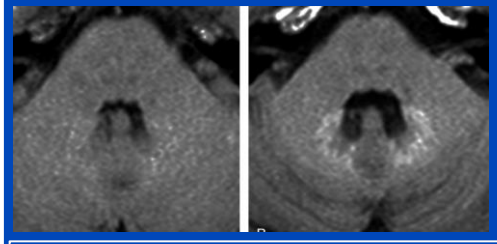

Vor und nach 15 Injektionen Multihance

- Signifikante SI Zunahme p<.001
- **7.7 ± 3.2 Injektionen Multihance**

- Keine Signifikante SI Zunahme
- "carry over effect"?
- **4.5 ± 2.0 Injektionen Multihance**

**Alle retrospektiven Patientenstudien zu linearen GBCAs zeigen eine SI Zunahme (Ausnahme: Ramalho I and II für Multihance≤ 4,6 Injektionen Multihance)**

# Tierstudie I: Jost et al (2015)
# Messung der Hyperintensitäten

dkfz.
50 Years – Research for
A Life Without Cancer

- 10 Injektionen über 2 Wochen
- 2.5 mmol Gd/kg Körpergewicht
- Lineare GBCAs:
  - Magnevist
  - Multihance
  - Omniscan
- Macrozyklische GBCAs:
  - Dotarem
  - Gadovist

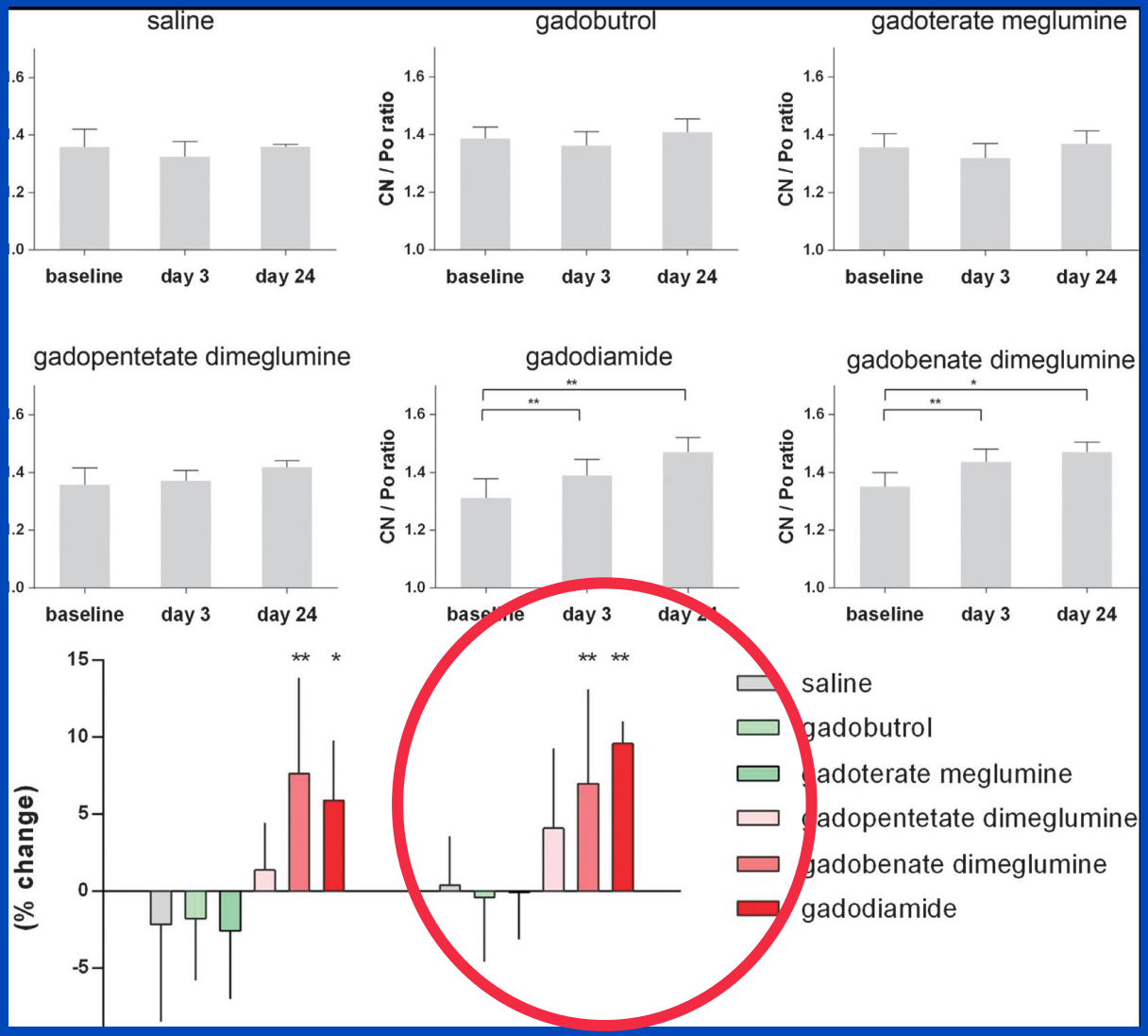


Jost et al., Investigative Radiology; Nov 2015

# Tierstudie II: Robert et al (2015) Messung der Hyperintensitäten

dkfz.
50 Years – Research for A Life Without Cancer

- 20 Injektionen von 0.6 mmol Gd/kg
- Lineare GBCAs:
  - Magnevist
  - Multihance
  - Omniscan
- Makrozyklische GBCAs:
  - Dotarem

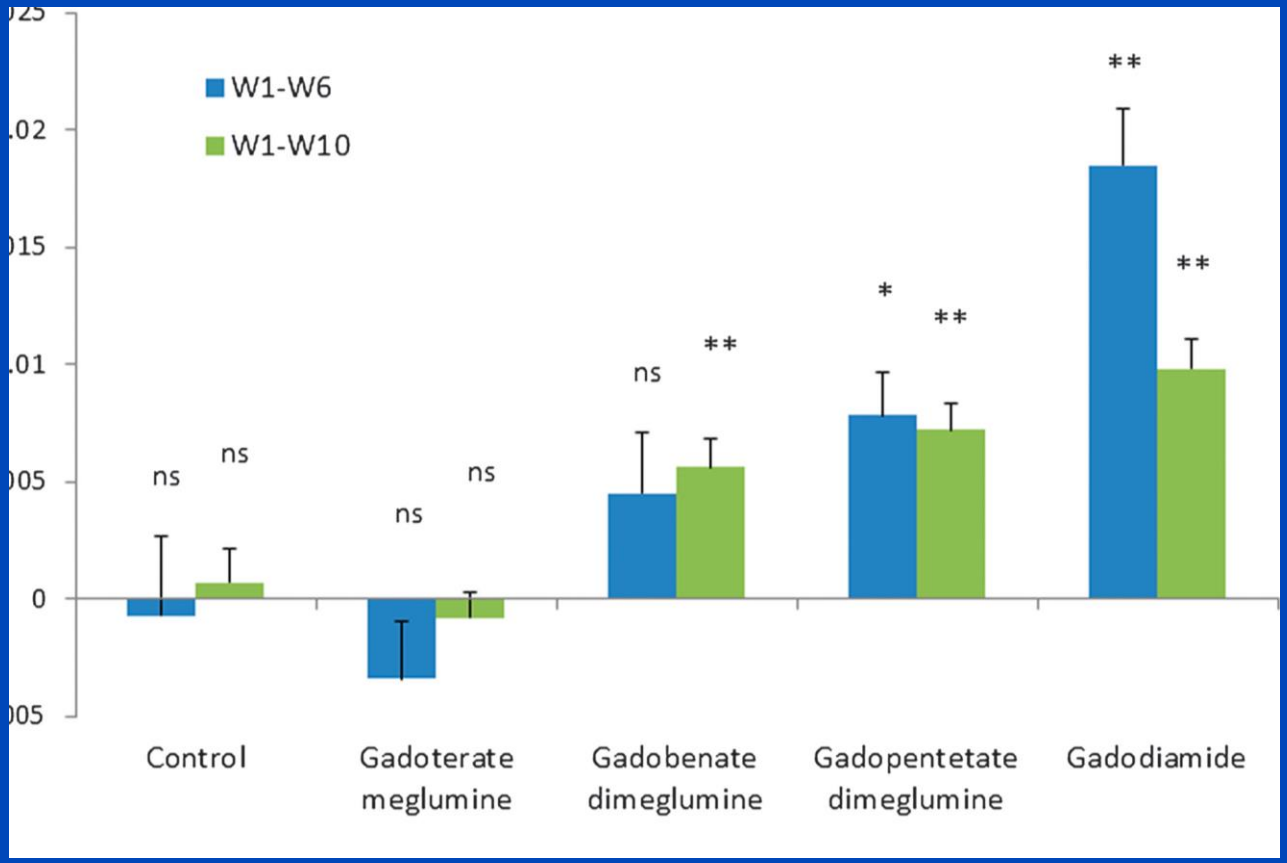


Robert et al., Investigative Radiology; Nov 2015

Die Ergebnisse der Tier-Studien stimmen mit den Ergebnissen der retrospektiven Patientenstudien zu den Hyperintensitäten im Nukleus Dentatus überein!

# Tierstudie II: Robert et al (2015) Messung des Gadoliniums

dkfz.
50 Years – Research for A Life Without Cancer

- 20 Injektionen von 0.6 mmol Gd/kg
- Lineare GBCAs:
  - Magnevist
  - Multihance
  - Omniscan
- Makrozyklische GBCAs:
  - Dotarem

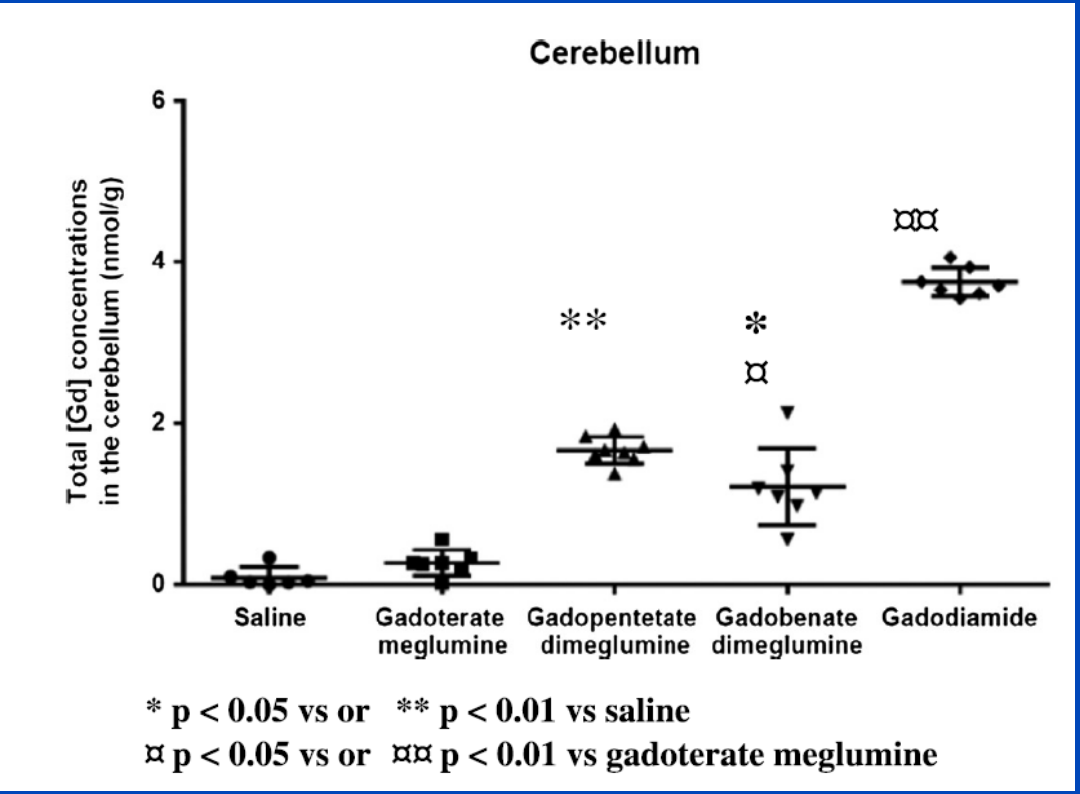


Robert et al., Investigative Radiology; Nov 2015

Gadolinium-Messung im Cerebellum der Tiere: Signifikanter Unterschied der linearen GBCAs zu Saline, nicht bei Dotarem.

# Histopathologische Korrelationsstudie: McDonald et al (2015) – Omniscan (linear)

dkfz. 50 Years – Research for A Life Without Cancer

Massenspektroskopie in Hirn-Gewebe verstorbener Patienten

**GBCA Gruppe** (Omniscan) (n=13) ≥ 4 Injektionen

**Kontroll Gruppe** (n=10)

≥ 1 unenhanced scan

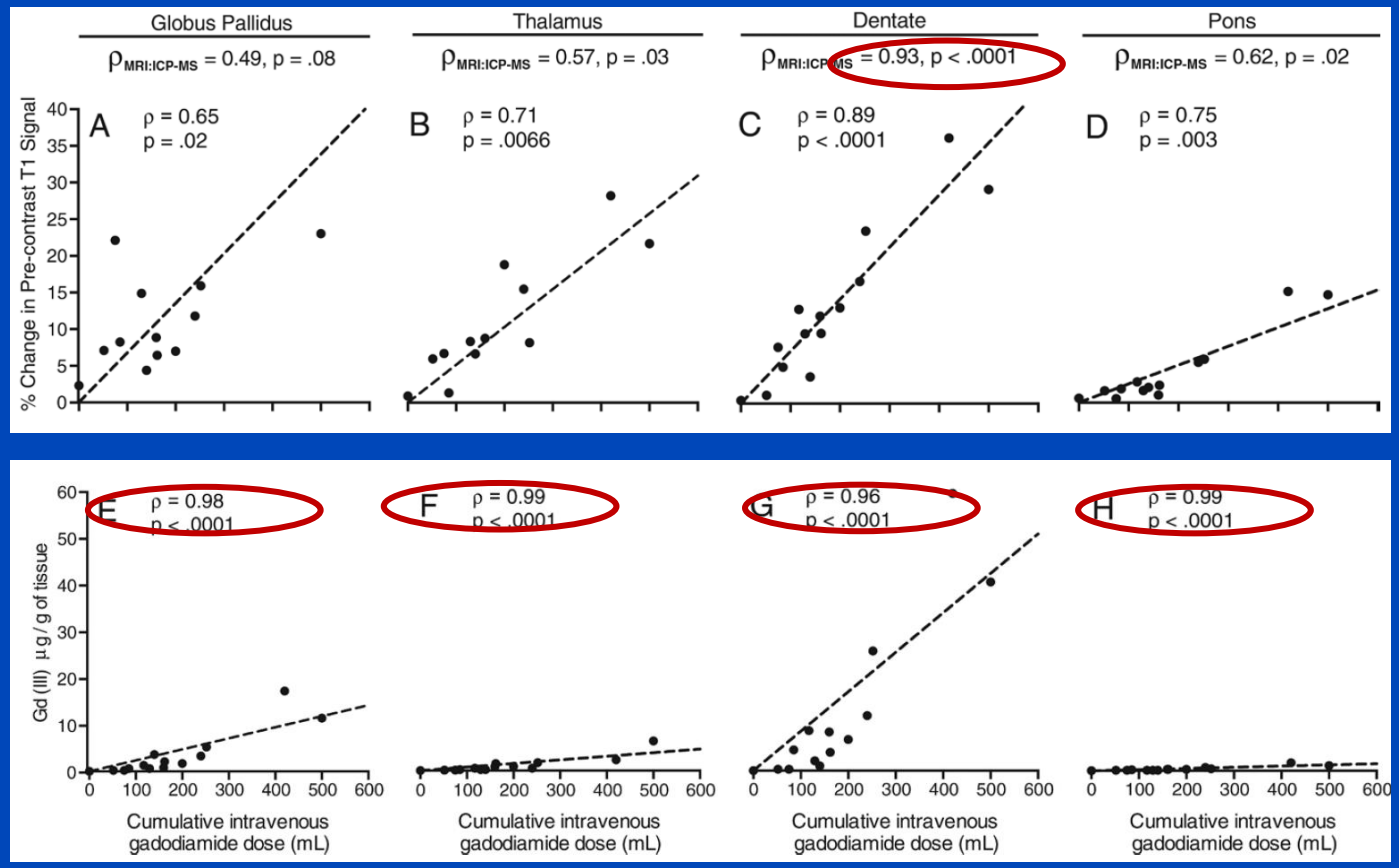


McDonald et al, Intracranial Gadolinium Deposition after Contrast-enhanced MR Imaging, Radiology 2015

Korrelation der kummulativen Gadolinium Dosis, T1-Signal Zunahme und Gadolinium Konzentration im Gewebe

# Histopathologische Korrelationsstudie: McDonald et al (2015) – Omniscan (linear)



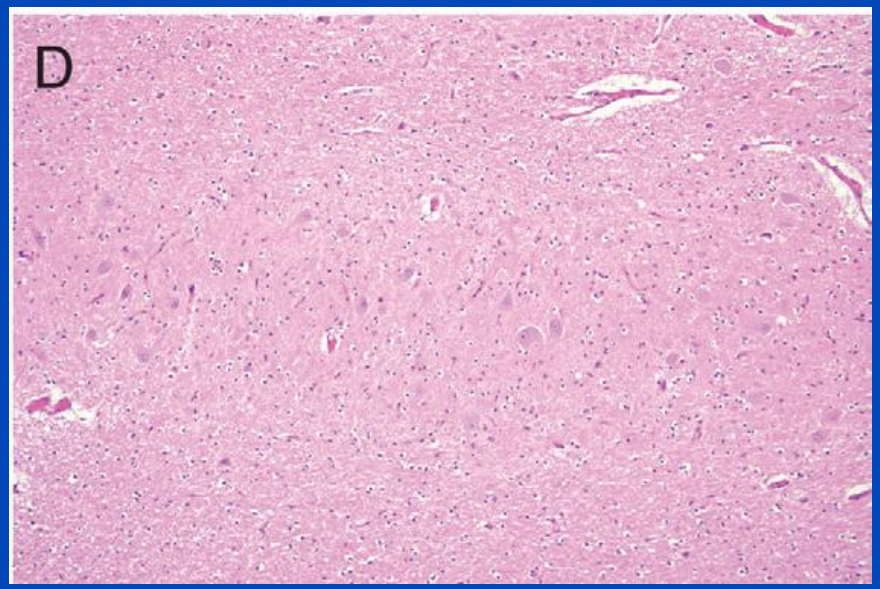


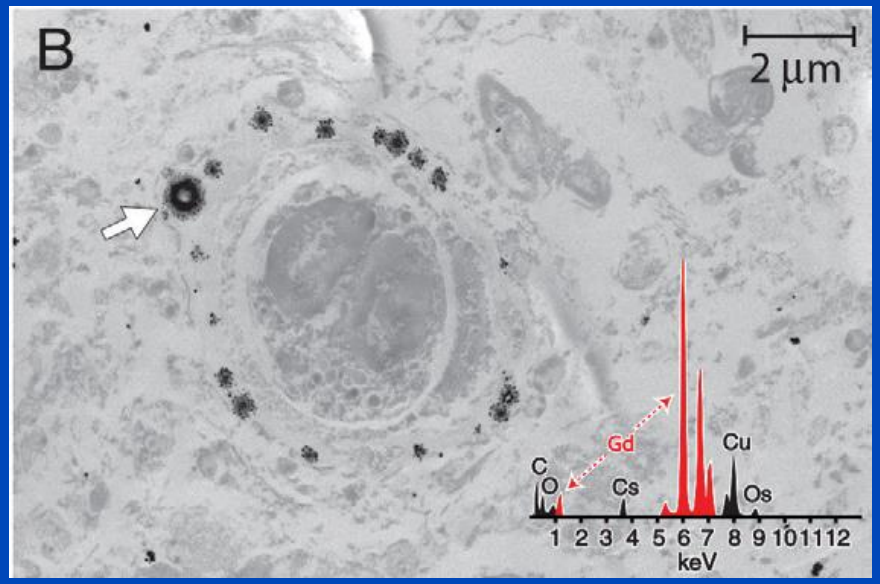


- Cluster von Gadolinium im Endothelium
- **<u>Keine pathologischen Veränderungen des Gewebes wurden gefunden</u>**

McDonald et al, Intracranial Gadolinium Deposition after Contrast-enhanced MR Imaging, Radiology 2015

# Histopathologische Korrelationsstudie: Murrata et al (2016)

dkfz.
50 Years – Research for A Life Without Cancer

Massenspektroskopie im Gehirn und Knochen-Gewebe verstorbener Patienten

2 Patienten Gadovist

1 Patient Multihance

1 Patient Eovist

Murata et al: Keine Schlüsse können aus der geringen Zahl gezogen werden

5 Patienten Prohance

CAVE: mögliche confounder: vorhergehende GBCA Injektionen

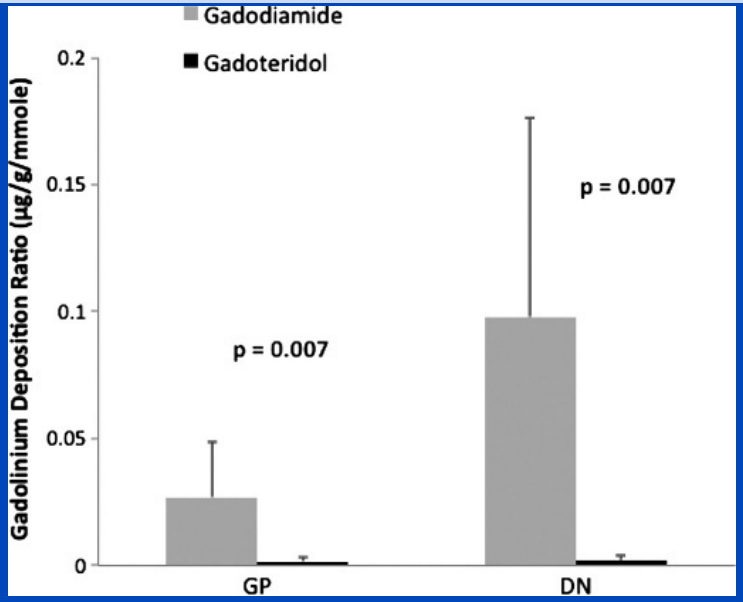


20-fach niedrigere Konzentrationen von Prohance vgl. mit Omniscan (McDonald)

23-fach höhere Ablagerung im Knochen als im Gehirn

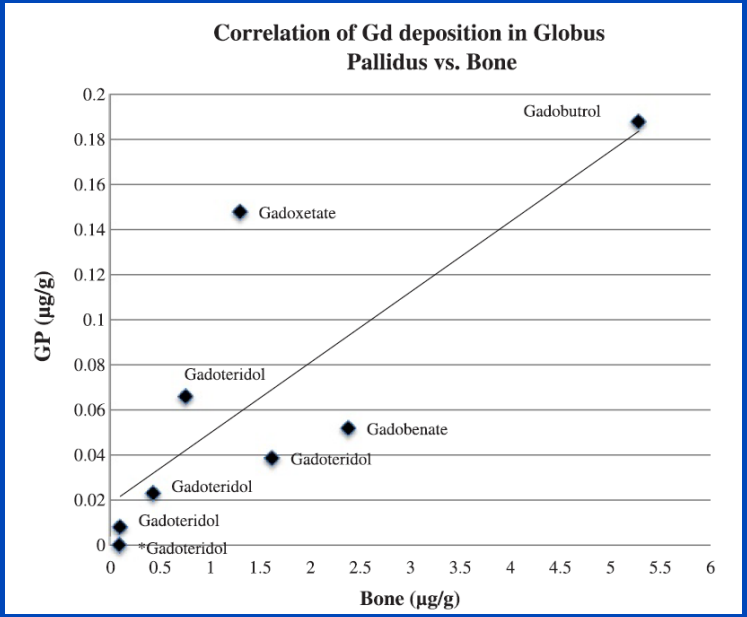


Murata et al, Macrocyclic and Other Non–Group 1 Gadolinium Contrast Agents Deposit Low Levels of Gadolinium in Brain and Bone Tissue Preliminary Results From 9 Patients With Normal Renal Function, Investigative Radiology 2015

# Histopathologische Korrelationsstudie: Zusammenfassung

dkfz.
50 Years – Research for A Life Without Cancer

1. Die McDonald Ergebnisse legen eine Korrelation zwischen der kumulativen intravenösen Dosis von GBCAs und Gadolinium im Gewebe und der T1-Signal Zunahme im DN nahe.
2. Keine histopathologischen Gewebeschäden durch Gadolinium wurden gefunden.
3. Ablagerungen wurden auch in anderen Teilen des Körpers nachgewiesen (Knochen).
4. Noch vage: Ablagerungen auch nach Gabe makrozyklischer GBCAs (Murata, Confounder!).
5. Noch vage: Ablagerungen nach Omniscan 20 fach höher als nach Prohance.

Welche Form: Chelat oder Dissoziiert?

# Gd deposits in the rat brain: Analytical study

50 Years – Research for A Life Without Cancer

## Results: Chromatography of aqueous cerebellum

### Omniscan®

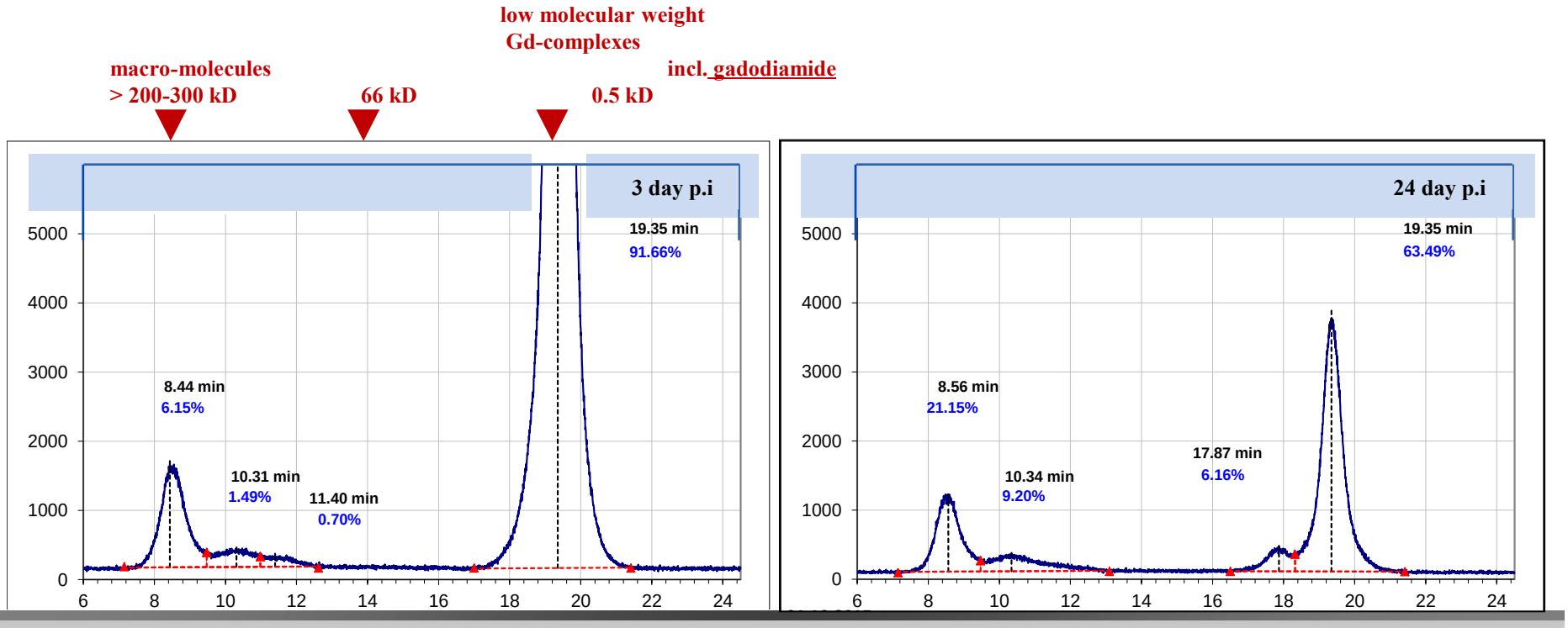


**3d:** ~ 8 % of the soluble Gd is bound to macro-molecular structures

**24d:** Much of the small Gd complexes, incl gadodiamide were excreted,
~ 30% of the remaining Gd is found in macro-molecules

Folie überlassen von H.Pietsch (Bayer)

# Gd deposits in the rat brain: Analytical study

50 Years – Research for A Life Without Cancer

## Results: Chromatography of aqueous cerebellum

### Gadovist®

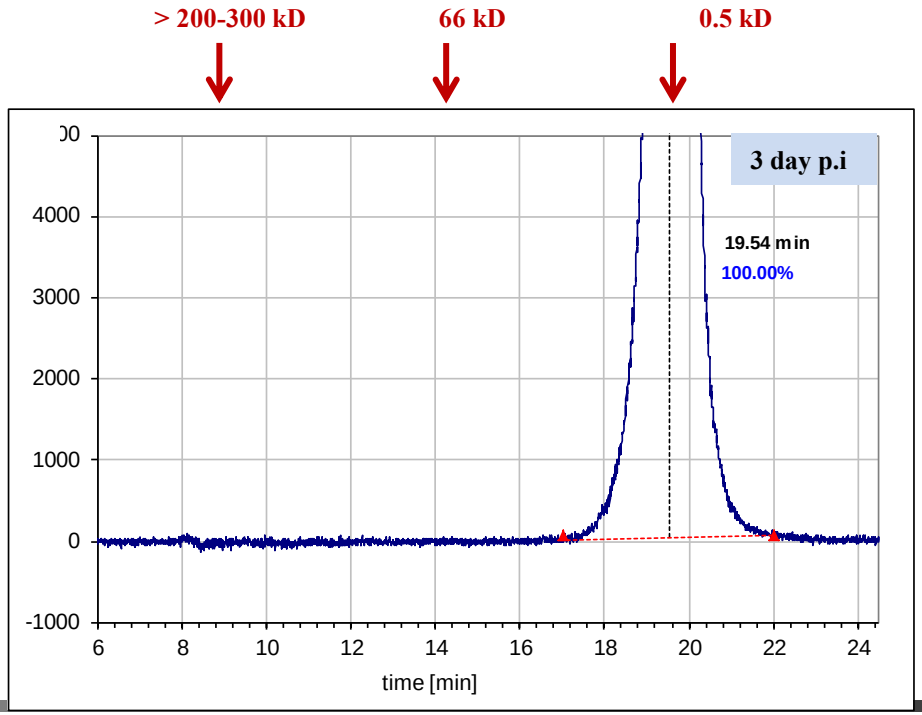


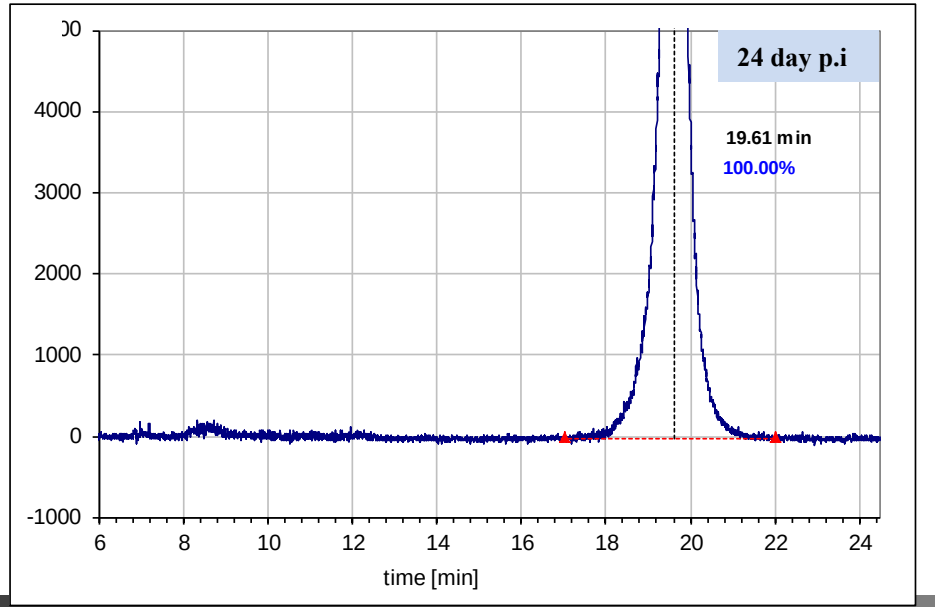


**3 & 24 days after last injection:** Soluble Gd, bound to macro-molecular structures is not detectable

Folie überlassen von H.Pietsch (Bayer)

# Klinische Korrelate?

dkfz.
50 Years – Research for A Life Without Cancer

## Keine Klinischen Korrelate sind bis dato bewiesen!

Anecdotal report: Barbieri et al:

- 3 Patienten mit eingeschränkter Nierenfunktion und Hyperintensitäten im DN
- "transient signs of neurological disorders of undetermined cause"

Barbieri et al, High signal intensity in dentate nucleus and globus pallidus on unenhanced T1-weighted MR images in three patients with impaired renal function and vascular calcification, Contrast Media & Molecular Imaging 2015

Anecdotal report: Miller et al:

- 35 Injektionen von Magnevist im Alter zwischen 8 und 20
- Hyperintensitäten im DN
- „neuropsychological testing suggests difficulties with executive functioning"

Miller et al, MRI Brain Signal Intensity Changes of a Child During the Course of 35 Gadolinium Contrast Examinations, Pediatrics 2015

Abstract ECR 2016:B-0196 Forslin et al:

- 23 MS Patienten, 18-year follow-up und 24 age-/gender-matched Kontrollen
- "Increased SI index in the DN was associated with decreased performance in cognitive tests (-0.008, P=0.02)"

# Augenblickliche Situation



- GBCAs können ein lebensrettendes Medikament im klinischen Alltag sein.
- Etwa 300 Millionen Dosen GBCAs wurden bei exzellentem Nebenwirkungsprofil injeziert.
- Keine Imaging Technik vermag die kontrastverstärkte MRT im Augenblick zu ersetzen.

# Recommendations NIH

dkfz.
50 Years – Research for A Life Without Cancer

- "GBCAs should be used only when clinically indicated or when specified in an institutional review boarde approved protocol."
- "When GBCAs are required, consider the use of a macrocyclic GBCA (eg, gadobutrol, gadoteridol, gadoterate meglumine) rather than a linear agent."

Malyeri et al, National Institutes of Health Perspective on Reports of Gadolinium Deposition in the Brain, 2016

- Sofern innerhalb der Risiko-Nutzen Abwägung keine spezifischen diagnostischen Erwägungen oder Gründe des Nebenwirkungsprofils für die Verwendung linearer GBCAs sprechen, sollten makrozyklische GBCAs verwendet werden.

# Was wir vermeiden sollten

dkfz.
50 Years – Research for
A Life Without Cancer

- Über einen Kamm scheren aller GBCAs

**Gadolinium: Will anybody learn from the debacle?**
By Dr. Peter Rinck, PhD, AuntMinnieEurope.com columnist

- Pauschale Kritik an Pharma-Unternehmen

- Juristen!

BERNHEIM & DOLINSKY
ATTORNEYS AT LAW

Past Results | Media

Our Firm | Personal Injury | Product Liability | Mass Torts

**Gadolinium Side Effects Lawyers**

Gadolinium is a rare metal which is frequently used as a contrast agent for MRI imaging scans, and which has been associated with a number of potential health threats. Now, the FDA has begun to investigate whether gadolinium deposits found in the brains of individuals who have undergone multiple MRIs may cause any adverse effects. Serving clients throughout Florida, our attorneys are prepared to help victims of gadolinium brain deposits and other side effects seek valuable compensation for their damages.

# Gefahr der Gadolinium Phobie

dkfz.
50 Years – Research for A Life Without Cancer

BDN

Startseite | Informationen | Über den BDN | Mitglied werden | Mein BDN | Termine | Anzeigenmarkt | Links | Kontakt

05.02.2016 14:51 Alter: 87 days
Kategorie: Presse

## MRT-Kontrastmittel kann im Gehirn zurückbleiben

## Nuklearmediziner empfehlen alternative Untersuchungen fürs Herz

Berlin, Januar 2016 – Das Metall Gadolinium, ein Bestandteil von Kontrastmitteln für die bildgebende Diagnostik im Rahmen einer Magnetresonanztomographie (MRT), kann sich nach der Untersuchung im Gehirn ablagern. Bislang ist unklar, ob die Ablagerungen zu gesundheitlichen Schäden führen. Der Berufsverband Deutscher Nuklearmediziner e.V. (BDN) rät jedoch, die Kontrastmittel vorerst nur bei unvermeidbaren Untersuchungen einzusetzen. Das Herz etwa lasse sich auch mit einer Myokardszintigraphie oder Ultraschall untersuchen, so der Verband. Die US-amerikanische Arzneimittelbehörde FDA hat eine Prüfung zu Gadolinium eingeleitet.

Suche

Suchbegriff eingeben | Suche

Der Nuklearmediziner

Sie müssen angemeldet sein, um diese Artikel zu lesen. Bitte melden Sie sich an.

für Presse

SUCHE

DIE WELT

ABONNEMENT

Home | Politik | Wirtschaft | Geld | Sport | Wissen | Panorama | Feuilleton | ICON | Reise | PS WELT | Regional | Meinung | Videos | Markt

› Wissen › Gesundheit › Beim MRT lagert sich giftiges Metall im Gehirn ab

GESUNDHEIT GADOLINIUM 08.02.16

## Beim MRT lagert sich Metall im Gehirn ab

Ärzte warnen: Wenn nicht unbedingt nötig, sollte man auf ein MRT mit Kontrastmittel verzichten – vor allem bei Kindern und Jugendlichen. Denn im Gehirn wurden Ablagerungen von Gadolinium gefunden.

23 Twittern G+1 10

Von Anna Kröning
Redakteurin

Foto: Getty Images/Cultura RF

Vor der Magnetresonanztomographie (MRT) wird ein Kontrastmittel gespritzt, um mögliche

MEISTGELESENE ARTIKEL

Asyldebatte
Nicht wir, die Flüchtlinge müssen sich anpassen

Finanzminister
Schäuble teilt in Wutrede gegen Sigmar Gabriel aus

Übergriffe
Weitere Frauen in Kiel melden Belästigungen

Pauschale Warnung vor Gadolinium durch den Berufsverband für Nuklearmediziner: Ersetzen des Herz-MRTs durch Myokardszintigrafie

**<u>Keine Differenzierung zwischen makrozyklischen und linearen GBCAs.</u>**

**<u>In der Welt: Warnung vor Alzheimer und Demenz durch Gadolinium</u>**

# Take Home/To Do



Umfassende Aufklärung der Öffentlichkeit und des Patienten:

1. Keine klinischen Korrelate sind nachgewiesen

2. **Kein Fall einer sichtbaren Siganlintensitätszunahme nach serieller Gabe von makrozyklischen GBCAs ist dokumentiert!**

# Vielen Dank für die Aufmerksamkeit!

dkfz. GERMAN CANCER RESEARCH CENTER IN THE HELMHOLTZ ASSOCIATION

50 Years – Research for
A Life Without Cancer